Lane Medical Library

Ein

Beitrag zur mikroskopischen Anatomie

der

Ovarien Osteomalacischer.

Inaugural-Dissertation

zur

Erlangung der Doctorwürde

in der

Medicin und Chirurgie,

welche

mit Genehmigung der hohen medicinischen Fakultät

der

vereinigten Friedrichs-Universität Halle-Wittenberg

zugleich mit den Thesen

Mittwoch, den 24. März 1897, Mittags 12 Uhr,

öffentlich vertheidigen wird

Gustav Heyse,

approb. Arzt aus Erfurt.

Referent:

Herr Prof. Dr. Fehling.

Opponenten:

Herr Dr. med. Becker, approb. Arzt.

Herr Dr. med. Vollmer, approb. Arzt.

Berlin 1897.

Gedruckt bei L. Schumacher.

Imprimatur:

Prof. Dr. Harnack,

h. t. Prodecanus.

Seinen lieben Eltern

in Dankbarkeit gewidmet.

Digitized by the Internet Archive
in 2026

https://archive.org/details/IA40153703_0369

Seitdem im Jahre 1887 von Fehling die Castration zur Behandlung der Osteomalacie vorgeschlagen und von ihm und einer Reihe anderer Operateure mit einem Erfolge von 83,1 pCt. Heilung und 5,6 pCt. Besserung (Truzzi) angewandt wurde, musste man sich fragen, welcher Zusammenhang zwischen dem Zustande der Ovarien und der Knochenerkrankung bestehe. Zur Lösung dieser Frage sind von verschiedenen Seiten Untersuchungen der exstirpirten Eierstöcke vorgenommen worden.

Die ersten Beobachtungen wurden von Fehling selbst an 9 seiner 14 Castrationsfälle gemacht. Er machte zuerst auf die starke Entwicklung und Erweiterung der Hilusgefässe wie die hochgradige Zerreisslichkeit des Gewebes aufmerksam. Ihm folgten Hofmeier mit der Untersuchung eines Falles, dann v. Velits, welcher bei 9 Operirten die Ovarien untersucht hat und als erster die hyaline Degeneration der Gefässe hervorhob, ferner Orthmann mit einem Falle und Rossier, welcher von 3 Fehling'schen Patientinnen je ein Ovarium zur Untersuchung benutzt hat. Einzelne Angaben über die anatomische, speciell mikroskopische Untersuchung entfernter Eierstöcke finden sich noch veröffentlicht von Neumann, v. Winckel, Simpson, v. d. Bussche-Haddenhausen, Löhlein, Kleinwächter, Truzzi, Thorn, Solowij, Runge, Stern, Harajewitz und Seeligmann[1]). Es ist also die

[1]) Während der Drucklegung dieser Arbeit erfolgte von Flatau die Veröffentlichung über die mikroskopische Untersuchung eines Falles (Münch. med.

Zahl der eingehender untersuchten Eierstöcke, wenigstens soweit Veröffentlichungen darüber vorliegen, noch keine grosse. Es dürfte daher wohl nicht überflüssig sein, wenn ich im Folgenden über das Ergebniss der Untersuchungen berichte, die ich an 2 von Herrn Prof. Dr. Fehling mir gütigst zur Verfügung gestellten Ovarien angestellt habe.

Ehe ich mich jedoch an die Schilderung meines Befundes begebe, möchte ich noch kurz besprechen, was wir bei unseren Untersuchungen überhaupt zu finden hoffen dürfen, und welche Schlüsse über die Aetiologie der Osteomalacie uns unsere Resultate gestatten. Darüber, dass bei der puerperalen Osteomalacie ein Zusammenhang zwischen der Erkrankung der Eierstöcke und der der Knochen besteht, kann nach Fehling kein Zweifel sein. Auch ich könnte mir, da ich die Ansicht von Petrone mangels genügender Beweise nicht theilen kann, ohne diese Annahme die Heilerfolge der Castration schlechterdings nicht erklären. Ich glaube aber auch, dass die nicht-puerperalen Formen und damit auch die Osteomalacie der Männer in ätiologischer Abhängigkeit von der normalen oder pathologischen Thätigkeit der Keimdrüsen stehen. Bei einem Manne ist ja, so viel ich weiss, aus dieser Indication noch keine Castration gemacht worden, aber der Hofmeier'sche Fall einer 30jährigen Virgo, bei welcher nach Entfernung der, noch dazu atrophischen, Eierstöcke der Ausgang in Heilung erfolgte, scheint mir hierher zu gehören und für die eben geäusserte Ansicht zu sprechen.

Es sind nun drei Möglichkeiten gegeben zur Erklärung des Zusammenhanges dieser Krankheit mit der Thätigkeit der Keimdrüsen, also speciell der Ovarien. Erstens kann bei einem Krankheitszustande des Gesammtorganismus, sagen wir einer „Diathese", die durch ungünstige hygienische Verhältnisse erworben sein mag, die physiologische Thätigkeit der Ovarien genügen, um die Osteomalacie hervorzubringen, jedenfalls sie zu verschlimmern. Die Ovarien würden in diesem Falle normal oder in einem in ätiologischer Hinsicht auf die Osteomalacie indifferenten pathologischen Zustande sein. Sodann könnte, wieder unter Voraussetzung einer Diathese, eine, und zwar eine beliebige, pathologische Thätigkeit des Eierstockes vorliegen. Hier könnte man bei der anatomischen Untersuchung auch einen normalen Befund haben, denn die patho-

---

Wochenschr. 1897. No. 7). Er fand bindegewebige Atrophie und hauptsächlich perivaskulär gelagerte hyaline Degeneration des Gewebes.

logische Thätigkeit könnte eine rein functionelle, nervöse sein. Drittens, und das wäre für die ganze Osteomalacie-Frage von ausschlaggebender Bedeutung, könnte die in Rede stehende Krankheit nur auf Grund einer ganz bestimmten Ovarialerkrankung (beim Manne einer bestimmten Hodenerkrankung) entstehen, es müsste ein „osteomalacisches Ovarium“ vorhanden sein, dessen mikroskopische Diagnose durch eine ganz bestimmte Veränderung gegeben wäre. Ob man dann auch hier noch eine Diathese anzunehmen hätte oder nicht, wäre von mehr nebensächlicher Bedeutung. Freilich wäre es auch möglich, dass das „osteomalacische Ovarium“ anatomisch nichts Abnormes zeigte und nur functionell in ganz bestimmter Weise verändert wäre. Ausser ätiologisch wichtigen Veränderungen wären natürlich auch im Falle der zweiten oder dritten Möglichkeit indifferente pathologische Zustände nicht ausgeschlossen.

Die Entscheidung über den thatsächlichen Zusammenhang der Ovarial- und Knochenerkrankung ist meines Dafürhaltens sehr schwierig, wenn nicht unmöglich. Die bisher angestellten anatomischen Untersuchungen einschliesslich der meinigen haben mit geringen Ausnahmen alle pathologische Veränderungen festgestellt, und alle Neueren bis auf Hofmeier heben eine Veränderung hervor, die hyaline Degeneration der Gefässe der Marksubstanz. Die erste der oben angegebenen Möglichkeiten würde dadurch sehr unwahrscheinlich, die dritte ziemlich wahrscheinlich erscheinen, wenn sich nicht der Einwurf machen liesse, dass diese Veränderungen auch erst secundär, infolge der Schwächung des Organismus durch die Osteomalacie, entstanden sein können.

Um einen Ueberblick über das bis jetzt thatsächlich Gefundene zu geben, seien die bisher erschienenen Untersuchungen kurz zusammengefasst. Im Anschlusse daran werde ich über meine eigenen Befunde berichten und dann versuchen, festzustellen, welche Schlüsse sich aus den Untersuchungsergebnissen über die Natur der Osteomalacie ziehen lassen. Als besonderen Theil werde ich eine Untersuchung über die Anzahl der Follikel, die ich in den beiden Ovarien Osteomalacischer gefunden habe, abzweigen und dabei zum Vergleiche eine erneute Zählung der Follikel eines normalen Ovariums heranziehen.

Fehling giebt an, dass er von 9 Fällen, über welche er sich genaue Notizen gemacht hat, bei 7 einen grossen Gefässreichthum gefunden habe. Er beobachtete vielfach, dass das Lumen der Spermaticae auffallend erweitert, die Hilusgefässe gewunden und

mit Gefässectasien durchsetzt, ausserdem einzelne Capillaren ampullenartig erweitert waren. Dabei fand er einige Ovarien etwas atrophisch. Die auffallende Hyperämie glaubt er, wenigstens zum grossen Theile, mit der Osteomalacie selbst in Verbindung bringen zu müssen, wenn auch in einzelnen Fällen eine Retroflexio uteri bestand.

Hofmeier hat eine 30jährige Virgo castrirt und deren Ovarien mikroskopisch untersucht. Im Gegensatze zu Fehling kann er einen besonderen Reichthum oder Erweiterung der Gefässe durchaus nicht finden. Er charakterisirt die Ovarien als klein, atrophisch, stark gefurcht, wie bei Personen zur Zeit der Menopause. Den tiefen Furchen ist die Corticalis überall gefolgt, das Keimepithel ist an vielen Stellen noch sehr gut erhalten. Die Ovarien bestehen mikroskopisch fast nur aus kurzfaserigem Bindegewebe. Als besonderen Befund führt er eine auffallende Armuth an Follikeln an.

Am eingehendsten sind die Untersuchungen von v. Velits, an 9 Fällen angestellt. Da ich auf die Verhältnisse der Follikel weiter unten näher eingehen will, so führe ich auch hier das, was v. Velits über diesen Punkt sagt, nicht mit auf. Dieser Autor war der erste, der auf die hyaline Degeneration der Ovarialgefässe als ein constantes oder doch wenigstens sehr häufiges Vorkommniss bei Osteomalacie hinwies; bei seinen 9 Fällen hat er sie jedesmal gefunden. Meistens war die Media am stärksten verändert, doch in mehreren Fällen auch die Intima, und in einem besonders die Adventitia. Die hyaline Degeneration der Gefässe fand sich in den verschiedensten Stadien und Graden, von der blossen Verdickung der Media an bis zur vollständigen Obliteration des Gefässes, ja selbst bis zum Zerfalle in einzelne hyaline Schollen. Die Degeneration zeigte sich in den einzelnen Ovarien in verschiedenem Maasse verbreitet, meistens trat sie in inselförmigen Gruppen auf, in 2 Fällen jedoch hatte sie den centralen Theil diffus ergriffen. In Uebereinstimmung mit Fehling hat er vielfach, in 6 Fällen, eine starke Vermehrung und Erweiterung der Blutgefässe gefunden. Diese Veränderung zeigte sich sowohl an den Arterien, die stärker als in der Norm geschlängelt waren, wie an den Capillaren, die sich in 2 Fällen so erweitert zeigten, dass sie fast das Aussehen eines Angioma teleangiectodes boten, wie an den Venen. Des weiteren fand v. Velits dreimal Blutextravasate, die einmal innerhalb der Degenerationsherde gelegen waren, zweimal in sonst gesundem Gewebe. Schliesslich erwähnt dieser Autor in einem Falle starke Schrumpfung der Corticalis.

Orthmann's Untersuchungsergebniss bei einer 36 jährigen Frau stimmt mit dem v. Velits'schen gut überein. Er constatirte gleichfalls eine ausserordentlich reichliche Entwickelung der Gefässe, deren Wandungen verdickt waren, einschliesslich der Venen. Daneben fand sich eine hochgradige hyaline Degeneration, die vereinzelt und in ganzen Gruppen und bis zur vollständigen Obliteration vorkam. Die Rinde war stellenweise etwas verschmälert, zahlreiche Follikel hydropisch.

Auch Rossier's Arbeit bietet im grossen und ganzen eine Bestätigung des von v. Velits Gesehenen. In der Rindensubstanz fand er bis auf vereinzelte, Follikeln ähnliche, Körper, die er für hyalin degenerirte Stellen hält, nichts Besonderes. Dagegen fiel ihm in der Marksubstanz die grosse Anzahl der Gefässe und die starke Entwicklung und hochgradige hyaline Degeneration ihrer Wand auf. Ja selbst das Zwischengewebe erwies sich in den von ihm untersuchten Eierstöcken als in die hyaline Entartung miteinbezogen.

Neumann fand bei 2 seiner Fälle keine auffallenden Veränderungen, in den beiden anderen waren die Ovarien in verschiedenem Grade geschrumpft, klein, kaum haselnussgross und blutarm. — v. Winckel konnte bei den Ovarien dreier Patientinnen keinen pathologischen Befund erheben. Aus seiner Arbeit führe ich noch an den Befund von Schauta: kleine Cysten in den Ovarien eines Falles, und den von Gelpke: Blutgehalt der Adnexa anscheinend normal. — Simpson's Fälle wurden von Gulland sehr sorgfältig untersucht, die Ovarien erwiesen sich als gesund. — v. d. Bussche-Haddenhausen macht in seiner Arbeit Angaben über 6 Castrationen an Osteomalakischen. 4 mal sind dabei die Eierstöcke untersucht worden; 2 mal fand sie v. d. Bussche ohne jede Besonderheit, 1 mal klein und kümmerlich entwickelt, schliesslich 1 mal waren sie mit einigen kleinen Cysten besetzt und ziemlich stark hyperämisch, hinsichtlich des letzteren Zustandes wird jedoch auch an die noch nicht ganz abgelaufene Menstruation zu denken sein. — Löhlein hat Untersuchungen über 7 Fälle veröffentlicht, 3 mal fand er die Ovarien, oder wenigstens das der einen Seite, etwas atrophisch, 3 mal zeigten sich die Adnexa, jedoch nur zum Theile einschliesslich der Ovarien, hyperämisch, und einmal war nichts Abnormes zu sehen. — Truzzi konnte bei dem einen seiner 2 Fälle keine krankhaften Veränderungen constatiren, und bei dem anderen nur ein kleines fleischartiges Gebilde aus spindelförmigen Zellen bestehend. —

Thorn hat denselben Befund wie Fehling erhoben. Die Ligamenta lata, die Tuben, die Ovarien waren in seinem Falle sehr stark vascularisirt, dabei die Gefässe sehr gross. Die Ovarien zeigten sich etwas atrophisch und kleincystisch degenerirt. Dabei fand sich eine Macies der Gewebe wie im Puerperium. — Solowij fand stark atrophische Ovarien. — Runge hat die Eierstöcke einer Patientin untersucht, wobei das rechte stark entwickelte und geschlängelte Gefässe zeigte, während das linke gefässarm und fast atrophisch war. — Stern beobachtete einmal normale und einmal vergrösserte Ovarien, die Blutgefässe waren dabei nicht erweitert, und der mikroskopische Befund bot keine wichtigen Veränderungen. — Harajewitz constatirte im Grossen und Ganzen normale Verhältnisse, nur bemerkte er auf der Oberfläche der Ovarien erbsengrosse Erhebungen. — Seeligmann fand normale Eierstöcke.

Wenn ich jetzt zur Beschreibung der beiden von mir untersuchten Ovarien übergehe, so will ich einen kurzen Auszug der Krankengeschichten vorausschicken. Ausführlich finden sich dieselben von Fehling veröffentlicht in diesem Arch. Bd. XLVIII, Heft 3.

No. 1. Frau H., 39 Jahr (bei Fehling No. 9). Sie hat 7 Geburten durchgemacht von 1881 bis 1889. Die Krankheit begann in der fünften Schwangerschaft und wurde in der siebenten so stark, dass die Patientin von da ab bis zum Spitaleintritte sich nur mühsam an einem Stocke fortbewegen konnte. Castration am 28. 3. 1890. Glatte Heilung, rasche Erholung. Das andere Ovarium dieser Patientin ist von Rossier untersucht; er führt es an erster Stelle auf.

No. 2. Ledige Fr., 31 Jahr (bei F. No. 13). Patientin ist seit dem ersten Lebensjahre durch Poliomyelitis anterior auf dem rechten Beine ganz, auf dem linken grösstentheils gelähmt. Sie hat 1 Geburt durchgemacht. Castration am 16. 7. 1891. Nachher rasche Erholung. Auch von dieser Patientin ist der andere Eierstock von Rossier untersucht, vgl. seine dritte Krankengeschichte.

Die von mir angelegten Schnitte haben bei No. 1 ungefähr, bei No. 2 genau und durchweg die Dicke von 50 μ. Gefärbt sind sie bei No. 1 in verschiedener Weise — durch einige Methoden wurde das Amyloïd ausgeschlossen, — doch sind die mit Hämalaun, Lithionkarmin und Pikrokarmin gefärbten Präparate vorwiegend. Bei No. 2 ist die Mehrzahl mit Hämalaun, die Minderzahl

mit Lithionkarmin gefärbt.' Von No. 1 habe ich 47, von No. 2 71 Schnitte angefertigt und durchgesehen.

Das Keimepithel ist bei No. 1 nur noch an wenigen Stellen aufzufinden gewesen, doch glaube ich, dass bei der langen Aufbewahrung des Organs in Spiritus und der engen Verpackung, in der es sich die Zeit über befunden hat, dieses Fehlen keinerlei Bedeutung beanspruchen darf. In der Rindensubstanz sind die Follikel ziemlich gleichmässig vertheilt, es finden sich auffallend wenige, dabei etwas erweiterte, Graaf'sche Follikel, einige derselben anscheinend in cystischer Degeneration begriffen. Ferner findet sich ein frisches Corpus luteum und viele Corpora fibrosa, die an einzelnen Stellen die Rindensubstanz stark einengen. Letztere wird ausserdem von einer Reihe mässig tiefer Furchen durchzogen, in welche hinein an einzelnen Stellen das Keimepithel sich fortzusetzen scheint. Im Uebrigen hat die Corticalis die normale Breite und zeigt überall ein normales Verhalten, speciell kein Zeichen von Entzündung. Die von Rossier gesehenen und als hyalin gedeuteten Körper in der Rindensubstanz habe ich nicht gefunden.

Die Marksubstanz zeigt die Veränderungen, wie sie v. Velits, Orthmann und Rossier beschrieben haben. Ein grosser Theil des Markes wird eingenommen von dichtgedrängten, klaffenden Capillaren, Fig. 1, c., so dass man stellenweise nichts als nebeneinanderliegende Gefässquerschnitte sieht, und v. Velits' Vergleich dieses Bildes mit dem eines Angioma teleangiektodes nicht übertrieben erscheint. Streckenweise ist an den Capillarwänden hyaline Degeneration erkennbar: hierdurch dürfte auch zu erklären sein, dass die so verdickten und starren Wandungen nicht mehr zusammenfallen, sich nicht mehr zu contrahiren vermögen. Die durch diese hyalinen Veränderungen hervorgerufene Verdickung der Capillarwandungen ist eine ziemlich hochgradige. So finde ich bei einer kleinen Capillare den Durchmesser des Lumens 3,6 μ, die Wanddicke dagegen 4,8—6 μ. Andere Stellen der Marksubstanz zeigen dicht nebeneinanderliegende und erweiterte grössere Gefässse, vorwiegend Arterien. Die letzteren sind durchweg stark geschlängelt (Fig. 1, a). Einige von ihnen zeigen normalen Bau, hingegen andere, wohl etwas über die Hälfte, sind in den verschiedensten Graden der hyalinen Degeneration verfallen. Allem Anscheine nach, soweit man aus den vorliegenden Präparaten auf die Einzelstadien schliessen darf, beginnt der Process mit einer

Verdickung der Media, oft unter gleichzeitiger excentrischer Erweiterung des Lumens. Anfangs sind, bei noch nicht weit gediehener Degeneration, noch die Zellgrenzen und die, freilich etwas verfärbten und verschwommenen Zellkerne erkennbar. Bei stärkerem Befallensein schwinden die Zellgrenzen wie die Kerne, die Media verliert jede distinkte Färbbarkeit und zeigt ein homogenes, hyalines Aussehen (Fig. 1, h). An einzelnen Stellen ist sie selbst etwas zerklüftet. Wenn ich auch mit v. Velits hauptsächlich die Media von der Degeneration ergriffen finde, so ist an mehreren Stellen doch die Intima vorwiegend betheiligt. Ziegler ist der Meinung, dass, wenn die Intima von der hyalinen Degeneration ergriffen wird, die Endothelkerne, die vorher vielleicht in Wucherung gewesen sind, verschwinden. An einigen Stellen meiner Präparate finde ich ein dem entsprechendes Bild. Die Intima ist stark und oft excentrisch verdickt, ihre Zellen sind gequollen und degenerirt, die Kerne der Endothelien, die zumeist, aber nicht durchweg, nach dem Lumen zu verschoben sind, erscheinen mässig verfärbt, ihrer Zahl nach aber hat eine Zellvermehrung stattgefunden (Fig. 2). Die Maasse einer kleinen Arterie sind: Lumen 18 μ, Wand 12—14 μ; sodann die einer anderen: Lumen 9 μ, Wand 9,6 μ, davon Intima 1 μ.

An diesen stark veränderten Stellen finden sich auch stets einige Gefässe, bei denen es beinahe oder auch ganz zur Obliteration gekommen ist. Ich habe Bilder, wie sie v. Velits in seiner Abb. 6 und Rossier in seiner Abb. 1 gesehen haben: Figur 1, s. giebt eine solche Stelle wieder. Streckenweise finde ich die Marksubstanz auch von ziemlich normalem Aussehen, aus langfaserigem Bindegewebe bestehend, mit wenigen und nur theilweise erkrankten Gefässen (Fig. 1, R.). Die Adventitia der Gefässe und das dieselben umgebende Bindegewebe ist nur an den herdweise erkrankten Stellen mit von der Degeneration ergriffen.

Auf einen Punkt möchte ich noch eingehen. Wie schon erwähnt, habe ich zahlreiche Corpora fibrosa gefunden. Dieselben berühren zum Theile unmittelbar die hyalinen Degenerationsherde der Marksubstanz, und ich muss sagen, dass ich einen Unterschied zwischen der Substanz der fibrösen Körper und dem Hyalin, welches aus den degenerirten Arterien hervorgegangen ist, nicht gefunden habe. Ich will damit nicht sagen, dass die Corpora fibrosa überhaupt aus degenerirten Gefässen und also nicht aus einem Graaf'schen Follikel oder einem Corpus luteum ihren Ur-

sprung nähmen. Dagegen scheint mir unter Anderm die Natur der die Körper durchziehenden Zellstränge zu sprechen. Aber vielleicht wird manches, was ich als Corpus fibrosum auffasste, zu den Degenerationsherden zu rechnen sein, und andererseits bestehen meines Dafürhaltens in diesem Ovarium die Corpora fibrosa nicht mehr aus fibromatösem Gewebe, sondern sind gleichfalls hyalin degenerirt.

Am Hilus sind die Gefässe sehr reichlich entwickelt und stark geschlängelt, aber die hyaline Degeneration ist weniger ausgesprochen; bei den von ihr ergriffenen Gefässen ist nur die Media erkrankt. Von mehr nebensächlicher Bedeutung dürfte sein, dass ich, und zwar auch bei Ovarium No. 2, im Hilusgewebe Parovarialschläuche gefunden habe.

Bei dem Ovarium No. 2 fehlt das Keimepithel gänzlich. Es finden sich ziemlich reichlich erweiterte Graaf'sche Follikel, ein nicht geringer Theil derselben ist in cystischer Degeneration begriffen. Auch mehrere ältere Corpora lutea sind in der Rindensubstanz vorhanden. Diese letztere ist im Gegensatze zum vorigen Ovarium wenig von Furchen durchzogen, im Uebrigen jedoch entschieden verschmälert. Das Stroma derselben ist normal und zeigt einige Blutextravasate. Die Marksubstanz zeigt die Vermehrung und Erweiterung der Gefässe und die hyaline Degeneration in viel geringerem Maasse als No. 1. Es finden sich nur wenige Stellen und von geringer Ausdehnung, an denen die Capillaren dicht nebeneinanderliegen und klaffen und dadurch den Schnitt streckenweise siebförmig durchlöchert erscheinen lassen. Die grösseren Gefässe sind nur zum geringen Theile hyalin verändert, und die Degeneration ist auf kleine, inselförmige Gruppen beschränkt. Doch ist die Verdickung der Gefässwände, namentlich der Intima, an einzelnen Stellen auch hier stark ausgeprägt; so maass das Lumen einer kleinen Vene 15,6 μ, ihre Wand 8,4 μ und davon die Intima 4 μ. Die Zwischensubstanz ist von der Degeneration freigeblieben. Verschiedentlich finden sich in der Marksubstanz einige Primärfollikel zerstreut. Corpora fibrosa sind wenige vorhanden, sie haben ein normaleres Aussehen wie im vorigen Falle.

Fassen wir nun kurz die verschiedenen Beobachtungen zusammen, so finden wir bei den eingehender untersuchten Fällen mit Ausnahme des Hofmeier'schen eine übernormale Gefässentwickelung angegeben. Als weiteres hervortretendes Moment führen v. Velits, Orthmann, Rossier und ich die hyaline Degeneration

namentlich der Gefässe an. Können diese beiden Affectionen im Zusammenhange stehen? In Uebereinstimmung mit Rossier muss ich die Möglichkeit zugeben. Nach v. Recklinghausen erscheint es denkbar, dass das auf natürliche Weise im Körper sich bildende Hyalin einem erhöhten Drucke seine Entstehung verdankt, ebenso wie es ihm gelungen ist, durch einen continuirlichen, mässigen Druck aus lebenden Zellen Haufen von Kugeln echter hyaliner Substanz hervorquellen zu lassen. Herrscht nun in den Ovarialgefässen ein erhöhter Druck? Dieselben, einschliesslich der Capillaren, sind erweitert, der Druck müsste also herabgesetzt sein. Es wäre danach das Umgekehrte denkbar, dass nämlich die degenerirenden Gefässwände dem normalen Blutdrucke nicht genug Widerstand zu leisten vermögen und deswegen ausgedehnt werden. Andererseits könnte aber auch die Erweiterung der kleinen Arterien und Capillaren — bei noch intacter Wand — erst die Folge erhöhten Druckes sein. Für die Annahme desselben spricht die Neubildung von Arterien, wenn auch für die Entstehung der Druckerhöhung in dem anatomischen Befunde ein Grund nicht gefunden werden kann.

Ebenso wie der erhöhte Druck können aber nach v. Recklinghausen auch dyskrasische Zustände bei der Entstehung der hyalinen Degeneration eine Rolle spielen. Dass aber ein veränderter Chemismus des Körpers, also eine Dyskrasie, bei einer so schweren und chronischen Krankheit wie der Osteomalacie, die noch dazu einen tiefgreifenden chemischen Process, die Auflösung der Knochensalze, zum Hauptsymptome hat, sich einstellen kann, das liegt auf der Hand. In diesem Sinne spricht sich auch v. Velits aus, indem er, allerdings nicht mit Bestimmtheit, auf Grund des chronischen Knochenleidens secundär die Ernährungsstörung der Eierstöcke, nämlich die hyaline Degeneration, entstehen lässt. Er vergleicht dabei diese letztere mit der amyloïden Entartung, welche infolge langdauernder Eiterungen, namentlich cariös-tuberculöser Entzündungen des Knochensystems, auftritt. Hierbei scheint mir besonders ins Gewicht zu fallen, dass die hyaline Degeneration sich nicht auf die Ovarien beschränkt zeigt, sondern auch die Uterusgefässe ergreift. Wenn also Rossier dieser Ansicht von v. Velits widerspricht, so kann ich mich ihm nicht anschliessen, halte es aber freilich zur Entscheidung dieser Frage für nöthig, dass auch einmal im Frühstadium der Osteomalacie die Eierstöcke zur Untersuchung gelangen. Auf der anderen Seite

kann man sich dem nicht verschliessen, dass die hyaline Degeneration in den Ovarien nicht gerade häufig gefunden wird. Nach Orthmann kommt dieselbe vor bei chronischer interstitieller Oophoritis und gleichzeitig mit Uterusmyom, auch in letzterem Falle nach Bulius bei einem entzündlichen Zustande des Ovariums. Solche sind aber von keinem der Untersucher bei den Ovarien Osteomalacischer gefunden worden. Ferner hat Orthmann die Degeneration noch gesehen bei senilen Eierstöcken; diese Bezeichnung ist aber nicht einmal den atrophischen Ovarien, die von verschiedenen Beobachtern gefunden wurden, zuzusprechen, wie ja auch die Thätigkeit der Eierstöcke von keineswegs senilem Charakter ist, was die hohe Fruchtbarkeit der osteomalacischen Frauen beweist.

Den einige Male gesehenen Blutextravasaten dürfte eine besondere Bedeutung nicht beizulegen sein. Erstens finden sie sich durchaus nicht regelmässig, und zweitens können sie die einfache Folge der bei der Operation mit dem Ovarium stattfindenden Manipulationen, speciell der Abschnürung, sein. Ausserdem hat Waldeyer gefunden, dass während des Zeitraumes der geschlechtlichen Thätigkeit mehr oder minder grosse Blutextravasate im Eierstocksparenchym vorkommen können. Sie sind in den verschiedenen Ovarien verschieden reichlich vorhanden und finden sich von den kleinsten punktförmigen Ekchymosirungen an bis zu Haselnussgrösse. Dass die hyaline Degeneration in unseren Fällen einen Antheil an der Entstehung der Hämorrhagien haben kann, lässt sich nicht leugnen, namentlich dann, wenn die letzteren in das erkrankte Gewebe selber hinein erfolgt sind. Auch der weiter unten noch zu berührende Vergleich mit dem Verhalten des Knochenmarks ist vielleicht nicht ohne Interesse.

Ich verzichte danach darauf, ein abschliessendes Urtheil über die Art und Weise der ursächlichen Beziehung zwischen der reichlichen Gefässentwicklung und der hyalinen Degeneration zu fällen. Gleiches gilt von einem definitiven Versuche, den Gefässreichthum der Ovarien und der Adnexe in ätiologischer Hinsicht für die Entstehung der Osteomalacie zu verwerthen. Immerhin erscheint es sehr bemerkenswerth, dass diese Veränderung, die man wohl gelegentlich bei Oophoritis trifft, in einer so grossen Anzahl von Fällen, man möchte beinahe sagen regelmässig vorkommt. Dies deutet doch entschieden auf einen ätiologischen Zusammenhang mit der Osteomalacie, sei er nun secundär oder primär, was nicht

unwahrscheinlich ist[1]). — Nach Ziegler ist das Knochenmark, solange die Knochenerweichung fortschreitet, hyperämisch und zeigt stellenweise Hämorrhagien. Es dürfte dieser Zustand also, wenigstens bis zu einem gewissen Grade, dem Befunde an den Ovarien entsprechen. Es erscheint danach nicht ausgeschlossen, dass die Knochen und die Ovarien unter dem Einflusse desselben pathologischen Agens stehen. Welcher Art dieses aber ist, lässt sich nicht mit Sicherheit entscheiden. Am ungezwungensten ist es, an einen gleichartigen nervösen Einfluss, eine Trophoneurose, zu denken, wie ja auch Fehling eine active Dilatation der Knochengefässe annimmt. Wenn die Osteomalacie eine durch die Thätigkeit und die Gestationsprocesse der Ovarien mithervorgerufene, oder doch wenigstens gesteigerte und unterhaltene Trophoneurose der Knochen ist, so ist es ja auch leicht möglich, dass diese nervöse Störung auch das reflexauslösende Organ selber, das Ovarium, und dessen Umgebung ergreift. Dass nun wieder die vermehrte Blutzufuhr zu den Eierstöcken und den ganzen weiblichen Genitalien überhaupt, wie sie sich bei der Menstruation und in noch viel höherem Grade bei der Schwangerschaft einstellt, das Knochenleiden in der Mehrzahl der Fälle bedeutend verschlimmert, dürfte sich wohl nicht bestreiten lassen. Wenn also v. Winckel in der Hyperämie der Ovarien nur eine secundäre und für die Osteomalacie ganz indifferente Veränderung sieht, so muss ich ihm auf Grund dieser Ausführungen widersprechen und zum mindesten die Möglichkeit betonen, dass die Hyperämie von ätiologischer Wichtigkeit sein kann.

Ergab sich aus dem Gesagten, dass die gefundenen Veränderungen in ihrer Gesammtheit nicht ohne Wahrscheinlichkeit als für die Osteomalacie charakteristische Merkmale angesehen werden können, so darf die Hoffnung nicht aufgegeben werden, noch einmal das Bild des „osteomalacischen Ovariums“ construiren und die erhobenen Befunde zur ätiologischen Ableitung der ganzen

1) Nach Beendigung meiner Arbeit bekam ich den von Bulius auf der 68. Versammlung deutscher Naturforscher und Aerzte in Frankfurt a. M. gehaltenen Vortrag über Angiodystrophia ovarii (ref. in der München. medicin. Wochenschrift, No. 44) zu Gesicht. Die von Bulius erhobenen Befunde scheinen, auch hinsichtlich des Verhaltens der Follikel, mit den meinen genau übereinzustimmen. Für die von mir gezogenen Schlussfolgerungen ergiebt sich hieraus die Annahme als wahrscheinlich, dass die gefundenen Veränderungen nicht als primäre, sondern als secundäre charakteristisch für die Osteomalacie sind.

Krankheit verwenden zu können. Hingegen lässt sich nicht ganz leugnen, dass vielleicht auch die gefundenen pathologischen Veränderungen vorwiegend secundärer Natur sind. Es wäre daher mit Freude zu begrüssen, wenn die Angabe Hofmeier's, dass die Menge der Follikel stark vermindert sei, von allen Untersuchern bestätigt worden wäre. Wir hätten dann in der Herabsetzung der Follikelzahl eine pathologische Veränderung mehr und es liesse sich so vielleicht eher entscheiden, was primärer und was secundärer Natur ist.

Hofmeier schreibt wörtlich: „Nur ganz vereinzelte und spärliche Ovula und Follikel sind vorhanden, so dass man an ganzen Schnittreihen kaum eins sieht.“ v. Velits fand bei seinen 9 Fällen zweimal die Zahl der Follikel vermindert, einmal die normale Menge und dreimal eine höhere Zahl; bei den übrigen 3 Fällen fehlen Angaben hierüber. Orthmann und Rossier haben eine ungefähr normale Follikelmenge gefunden, ersterer schreibt ausserdem, dass eine ziemliche Anzahl Follikel hydropisch war. Auch v. Velits betont einmal die cystische Erweiterung der Follikel. Fehling hat am gesammten Parenchyme nichts von der Norm Abweichendes gefunden.

Alle diese Angaben stimmen wenig mit einander überein, aber sie beruhen augenscheinlich auch nur auf Schätzung. Die verschiedenen Befunde können ja nun durch Irrthümer, die bei der einfachen Schätzung, einer an sich ja ungenauen Methode, vorkommen können, erklärt werden. Ich habe daher, um zu einem sicheren Resultate zu kommen, auf Anregung von Herrn Professor Fehling es unternommen, in den beiden von mir untersuchten Ovarien die Menge der Follikel durch Zählen festzustellen. Ich bedurfte dazu natürlich auch eines normalen Vergleichsobjectes oder einer Angabe in der Literatur über den Follikelgehalt des normalen Eierstockes.

Soweit ich, unterstützt von den Herren Prof. Dr. v. Herff und Eisler, die einschlägige Literatur durchsucht habe, bin ich immer nur der Angabe Henle's, welcher 36000 Follikel im Ovarium gefunden hat, begegnet. Henle theilt seine Methode in seinem Handbuche der Anatomie mit. Ich lasse die betreffende Stelle hier wörtlich folgen: „Ich zählte in einem Sagittalschnitt aus dem Ovarium eines 18jährigen Mädchens, welcher etwa den sechsten Theil der Peripherie umfasste, 20 solcher Bläschen; längs der ganzen Peripherie des Frontalschnittes würden deren etwa 120,

längs der Peripherie eines, dem längsten Durchmesser des Ovarium parallelen Durchschnitts vielleicht 300 anzunehmen sein, und sonach würde die Zahl der Bläschen in einem Ovarium etwa 36000, in beiden nicht viel weniger als 72000 betragen.“

Diese Berechnung von Henle hat meiner Meinung nach zwei Fehler. Erstens gründet sie sich auf die Follikelzahl eines einzigen Schnittes, der noch dazu nur ein Sechstel eines Querschnittes umfasst. Der zweite Fehler ist mathematischer Art. Henle vernachlässigt vollständig die Schnittdicke und betrachtet anscheinend Querschnitt wie Längsschnitt als Flächen, in denen die (körperlichen!) Follikel liegen sollen. Diese Flächen und die in ihnen gelegenen Follikel multiplicirt er und gelangt so zu seinem definitiven Resultate. Die Multiplication zweier Flächen ergiebt aber eine vierdimensionale Grösse und keinen physischen Körper wie das Ovarium, und wenn man Follikel mit einander multiplicirt, so erhält man die zweite Potenz von Follikeln, also ein Unding. Ich konnte also die Henle'sche Angabe nicht zum Vergleiche mit meinem Befunde am osteomalacischen Ovarium benutzen und habe daher selbst eine Reihe von Schnitten eines normalen Eierstockes durchgezählt. Es stand mir ein Ovarium eines 17jährigen Mädchens zur Verfügung. Ich zählte in jedem der 42 Schnitte die Follikel und maass unterm Mikroskop die Flächenausdehnung jedes einzelnen Schnittes aus. Die Summe aller Follikel betrug 1165, die von der Summe der Schnitte eingenommene Fläche umfasste 1996 qmm. Da die Dicke der einzelnen Schnitte 0,05 mm betrug, so ergiebt sich ein Rauminhalt von 100 cbmm, auf welchen also die Zahl von 1165 Follikeln kommt. Nach Angaben von Gegenbaur und Vierordt nahm ich den Inhalt des ganzen Ovariums zu 3600 cbmm an, danach würden im ganzen Ovarium ziemlich 42000 Follikel zu zählen sein. Indessen besteht noch eine Hauptfehlerquelle. Wenn von den durchgezählten Schnitten zwei unmittelbar auf einander gehören, so werden die einzelnen, durchschnittenen Follikel in jedem der beiden Schnitte gezählt werden, also doppelt; Graaf'sche Follikel würden so sogar vielfach in Rechnung gesetzt werden. Aber auch wenn die einzelnen Schnitte durch dazwischen liegende Substanz getrennt sind, werden immer dem einzelnen Schnitte eine Anzahl Follikel zugerechnet, die mit ihrem Haupttheile ihm gar nicht angehören. Daher werden also alle Follikel, die nicht auf einen Schnitt beschränkt sind, implicite doppelt gezählt. So habe ich daher an 10 meiner Schnitte noch festgestellt, wieviel von den

überhaupt in ihnen zählbaren Follikeln mit ihrem Centrum, oder bei den grösseren mit der Eizelle, in den Schnitten lagen. Ich fand, dass diese 41,95 pCt. der Gesammtmenge betrugen. Von den oben erhaltenen 42000 Follikeln nahm ich daher auch 41,95 pCt., und es ergab sich als wirkliche Anzahl der in dem normalen Ovarium vorhandenen Follikel (abgerundet) 17600.

Auf dieselbe Weise wurde die Follikelzahl bei dem pathologischen Ovarium No. 2 festgestellt. Ich erhielt 5100. Diese letztere Zahl ruht auf einer noch etwas sichereren Grundlage als die vorige. Die sämmtlichen Schnitte stellen ganze Querschnitte durch das Organ dar. Von den insgesammt 71 Schnitten liessen sich 24 in Folge der Construction des Zählapparates nicht ganz übersehen, ich habe daher zu dieser Berechnung nur die übrigen 47 der Betrachtung vollkommen zugänglichen benutzt. Die einzelnen Schnitte sind auf die verschiedenen Partien des Ovariums ungefähr gleichmässig vertheilt, nur den beiden Polen und dem mittelsten Stücke sind keine entnommen. Da dies die an Rindensubstanz und somit Follikeln verhältnissmässig reichsten beziehungsweise ärmsten Stellen sind, so wird sich ihr Wegfall hinsichtlich des Gesammtresultates wohl ausgleichen. Der Inhalt des (gehärteten) Ovariums ist hier direct durch Flüssigkeitsverdrängung zu 4000 cbmm bestimmt worden; das Ovarium ist danach übrigens wohl sicher als vergrössert anzusehen. Ich habe ausserdem bei einer Schnittdicke von stets 0,05 mm das Verhältniss der Rindensubstanz in Quadratmillimetern zur Follikelzahl bei dem normalen Ovarium = 10 : 10,60, bei dem pathologischen No. 1 — 10 : 5,54, bei No. 2 = 10 : 4,74 berechnet.

Das Ergebniss meiner Zählung ist also, dass sowohl hinsichtlich der relativen Werthe wie der absoluten die Follikelzahl in den pathologischen Ovarien stark herabgesetzt ist. Nehmen wir die absoluten Zahlen 17600 und 5100, so zeigt sich die Menge der Follikel auf weniger als ein Drittel vermindert. Leider ist bei dem so verschiedenen Alter der betreffenden Personen ein exakter Vergleich unmöglich, es kann also dieses Herabgehen der Zahl auch das normale Verhalten darstellen. So wenig Follikel, wie ich nach Hofmeier's Angabe zu finden erwarten durfte, habe ich nicht gefunden. Es wechseln eben, genau so wie im normalen Ovarium, follikelarme und follikelreiche Stellen ab. Darauf möchte ich jedoch hinweisen, dass das Ovarium No. 2, welches die geringeren Veränderungen aufwies und ausserdem der jüngeren Per-

son angehört, weniger Follikel enthält als No. 1, und dabei ist zu beachten, dass bei No. 2 die Rinde abnorm schmal ist. Diese letztere Thatsache wird auch zahlenmässig bestätigt, es verhält sich die Gesammtschnittfläche zur Schnittfläche der Rindensubstanz im Durchschnitt im normalen Ovarium = 100 : 55,08, im osteomalacischen No. 2 = 100 : 32,00.

Ein genauer Vergleich konnte leider durch diese Untersuchungen noch nicht erreicht werden, immerhin dürfte diese Zählung nicht ohne Werth sein. Wenn wir nun aber thatsächlich eine Follikelverminderung festgestellt hätten, welche Deutung sollten wir ihr geben? Wenn ein Ovarium degenerirt, so darf es uns nicht wunder nehmen, wenn auch die Follikel von der Degeneration ergriffen werden und zu Grunde gehen. Die mehrfach beobachtete cystische Erweiterung einzelner grösserer Follikel, und ebenso die Verschmälerung der Corticalis, lässt sich in diesem Sinne auffassen. Auch die von einer Reihe von Autoren angeführte Atrophie einzelner Ovarien gehört vielleicht in diesen Symptomencomplex und ist möglicherweise der makroskopische Ausdruck für die eben erwähnte Schrumpfung der Rindensubstanz. Wenn also ein Follikelschwund sicher zu constatiren wäre, so würde man ihn, glaube ich, besser als einen secundären Process auffassen.

Noch ein anderer Umstand spricht meiner Meinung nach gegen die Annahme eines primären Follikelschwundes, ich meine die hohe Fruchtbarkeit der osteomalacischen Frauen. Während nämlich in der Schweiz die Durchschnittsfertilität der Frauen 3,45 beträgt und in Deutschland 3,9, so ergeben die 9 Fälle von Fehling, die aus diesen beiden Ländern stammen, eine solche von 5,4. Noch höhere Werthe erhalten v. Velits mit 6,7, Baumann mit 6,8 und Rosenträger mit 8,2. Eine derartig erhöhte Fruchtbarkeit macht es schon schwer, überhaupt an einen Follikelschwund zu glauben, noch weniger gern wird man aber einen solchen primärer Natur annehmen.

Wenn ich eingangs dieser Arbeit drei Hauptmöglichkeiten des Zusammenhanges der Osteomalacie mit dem Zustande der Ovarien aufstellte, und wenn ich sagte, dass die Entscheidung zwischen diesen dreien sehr schwer zu treffen sei, so muss ich auch jetzt am Schlusse wiederholen, dass ich bei dem Stande unserer Kenntnisse ein definitives Urtheil für verfrüht halte. Die gefundenen Veränderungen können Erscheinungen einer specifischen Ovarialerkrankung sein, welche Ursache der Osteomalacie ist, aber sie

brauchen es nicht unbedingt zu sein. Sind sie es nicht, und lässt sich auch eine Verminderung der Follikel, wenigstens in der überwiegenden Anzahl der Fälle, nicht feststellen, so dürfen wir auch keine grosse Hoffnung haben, noch neue pathologische Befunde zu erheben, die den Begriff eines osteomalacischen Ovariums sicherstellten. Indess muss darauf hingewiesen werden, dass Veränderungen pathologischer Art sich in den Nerven abspielen und daher möglicherweise durch Untersuchungen in dieser Richtung hin aufgedeckt werden können. Leider stand mir hierfür geeignetes frisches Material nicht zur Verfügung bei der grossen Seltenheit der Osteomalacie in hiesiger Gegend. Immerhin dürfte sich ein Versuch bei dem durch v. Herff nachgewiesenen ungeheueren Nervenreichthum des Ovariums schon lohnen. Es sei auch daran erinnert, dass dieser Autor einige Male degenerative Veränderungen der Nerven bei Oophoritis (Myoma uteri) gefunden hat. Wollten wir ein „osteomalacisches Ovarium“ auch ohne einen specifischen, anatomischen, pathologischen Befund annehmen, so müsste dann sein Krankheitszustand ein rein functioneller, nervöser sein. Ob nun, falls diese dritte der Möglichkeiten den Thatsachen nicht entspricht, die zweite oder die erste vorliegt, ob die gefundenen Veränderungen primär oder secundär sind, das lässt sich auch noch nicht entscheiden. Vielleicht sind sie durch die Osteomalacie entstanden, ohne zu ihrer Entstehung mitgewirkt zu haben. Vielleicht haben sie, ohne dabei einheitlicher Natur zu sein, und ohne die einzigen hierbei möglichen pathologischen Zustände vorzustellen, den Reiz, den der Eierstock stets ausübt, so umgestimmt, dass er bei der Entstehung der Osteomalacie wirksam wurde. Vielleicht besteht auch ein Circulus vitiosus, indem dieselben Veränderungen die Osteomalacie hervorrufen und von ihr wieder ungünstig beeinflusst werden. Wünschenswerth ist jedenfalls eine Untersuchung der Ovarien in einem Frühzustande der Krankheit. Sicher ist nur, dass die Osteomalacie ihre Ursache oder eine derselben in der Thätigkeit der Eierstöcke hat. Mit Fehling nehme ich hierbei an, dass der Einfluss der Ovarien ein nervöser, somit die Knochenerkrankung der Osteomalacie eine Trophoneurose ist.

Es ist mir eine angenehme Pflicht, an dieser Stelle Herrn Prof. Fehling meinen verbindlichsten Dank für die gütige Ueberlassung des Materiales und die jederzeit bereitwilligst gewährte

Unterstützung auszusprechen, ebenso Herrn Prof. v. Herff für die Anleitungen bei meinen Untersuchungen und für die freundlichst gebotene Hilfe.

Literatur.

1. Fehling, Arch. f. Gyn. Bd. 39. S. 191.
2. Derselbe, Ebendas. Bd. 48. H. 3.
3. Gegenbaur, Lehrb. d. Anatomie. Leipzig 1890.
4. Henle, Handb. d. Anatomie. Braunschweig 1873.
5. Hofmeier, Centralbl. f. Gynäk. No. 12. 1891.
6. Martin, Eulenburg's Encyclopädie. 3. Aufl. Art. Eierstock.
7. Orth, Lehrb. d. pathol. Anatomie. Berlin 1893.
8. Orthmann, Jubiläumssitzung d. Gesellsch. f. Geburtsh. u. Gynäkol. zu Berlin 1894.
9. v. Recklinghausen, Deutsche Chirurgie. Liefg. 2 u. 3.
10. Rossier, Arch. f. Gyn. Bd. 48. H. 3.
11. v. Velits, Ungar. Archiv f. Medicin.
12. Vierordt, Tabellen.
13. Waldeyer, Eierstock u. Ei. Leipzig 1870.
14. Ziegler, Lehrb. d. allgem. u. spec. Pathol. Jena 1892.
15. Simpson, Edinburgh Med. Journ. No. 491 u. 492.
16. v. d. Busche-Haddenhausen, Arch. f. Gyn. Bd. 49. S. 100.
17. Löhlein, Zeitschr. f. Geburtsh. u. Gynäk. Bd. 29. S. 18.
18. Derselbe, Centralbl. f. Gynäk. Bd. 18.
19. Neumann, Arch. f. Gyn. Bd. 50.
20. Kleinwächter, Zeitschr. f. Geb. u. Gyn. Bd. 31. S. 77.
21. Truzzi, Annali di Ostet. e Gynecol. Bd. 16. S. 768.
22. v. Winckel, Volkmann's Sammlg. N. F. No. 71.
23. v. Herff, Zeitschr. f. Geb. u. Gyn. Bd. 24. 1892.
24. Thorn, Centralbl. f. Gyn. 1891. S. 828.
25. Solowij, Centralbl. f. Gyn. 1892.
26. Runge, Arch. f. Gyn. Bd. 41.
27. Stern, Münch. med. Wochenschr. 1893. S. 128.
28. Harajewitz, Wien. med. Presse. 1893. S. 1057.
29. Seeligmann, Berl. klin. Wochenschr. 1895. No. 44.
30. Ritchie, Osteomalacia and Osteomalacia carcinomatosa.

Erklärung der Abbildungen auf Tafel VIII.

Die Zeichnungen sind unter Zugrundelegung von Photogrammen nach den Präparaten angefertigt worden.

Figur 1. Zeiss Cl, Ocul. 2. Schnitt an der Grenze der Rindensubstanz (R) zur Marksubstanz.

- a Arterien.
- c Capillaren.
- h Gefässe, die besonders stark degenerirt sind.
- s Degenerirtes Stroma und zusammengeflossene obliterirte degenerirte Gefässe.

Figur 2. Zeiss F, Ocul. 2. Kleine Arterie, deren Adventitia stark verdickt ist, die Intima hyalin degenerirt. Das Gefäss liegt in stark degenerirtem Stroma, dessen Kerne kaum noch zu sehen sind.

Lebenslauf.

Geboren wurde ich, Gustav Roderich Heyse, am 14. December 1872 zu Erfurt, Provinz Sachsen, Königreich Preussen, als Sohn des jetzigen Königlichen Rechnungsrathes, Eisenbahn-Bureau-Vorstehers a. D. Louis Heyse und seiner Ehefrau Franziska, geb. v. Kohlhagen. Von Ostern 1882 bis Ostern 1891 besuchte ich das Königl. Gymnasium zu Erfurt, von dem ich am 19. März 1891 das Reifezeugniss erhielt. Die darauf folgenden vier Semester widmete ich mich in Jena dem Studium der Medicin und bestand daselbst am 25. Februar 1893 das Tentamen physicum. Ich begab mich dann zur Fortsetzung meiner Studien nach Halle und beendete dieselben Michaelis 1895. Vom 1. April 1893 bis zum 1. October desselben Jahres genügte ich meiner halbjährigen Dienstpflicht mit der Waffe bei der 1. Compagnie Magdeburgischen Füsilier-Regiments No. 36 in Halle. Während meiner Studienzeit in Halle war es mir vergönnt, vier Monate im pathologischen Institute unter Leitung des Herrn Geheimen Medicinalraths Professor Dr. Ackermann und drei Monate in der medicinischen Poliklinik unter Leitung des Herrn Professor Dr. Freiherrn v. Mering als Volontär thätig zu sein; es sei mir gestattet, an dieser Stelle den genannten Herren meinen besonderen Dank auszusprechen. Im Wintersemester 1895/96 unterzog ich mich der ärztlichen Staatsprüfung, welche ich am 30. März 1896 beendete. Vom 1. September 1896 bis zum 1. März 1897 habe ich mich der Erfüllung des zweiten Halbjahres meiner militärischen Dienstpflicht unterzogen und zwar als einjährig-freiwilliger Arzt beim III. Bataillon 3. Thüringischen Infanterie-Regiments No. 71 in Erfurt. Das Rigorosum bestand ich am 16. November 1896.

Als Lehrer verehre ich die Herren Docenten:

in Jena: v. Bardeleben, Biedermann, Detmer, Ehrhardt, Eucken, Fürbringer, Haeckel, Knorr, Kückenthal, Neumeister, Stahl, Verworn, Winkelmann, Ziehen;

in Halle: Ackermann †, Behring, v. Bramann, Bunge, Fehling, Fränkel, Genzmer, Harnack, v. Herff, v. Hippel, Hitzig, Kaltenbach †, Kromeyer, v. Mering, Oberst, Pott, Renk, Schwartze, Seeligmüller, Weber, Wollenberg.

Thesen.

1. Die puerperale Osteomalacie ist eine von den Ovarien abhängige Trophoneurose der Knochen.

2. Bei Pyloruscarcinomen, bei denen die Möglichkeit einer Radikaloperation nicht vollkommen klar ersichtlich ist, ist die Gastro-Enterostomie indicirt.

3. Kräftigen Patienten, bei denen nach einer Appendicitis nicht baldige Restitutio ad integrum eintritt, ist die Exstirpation des Processus vermiformis vorzuschlagen.

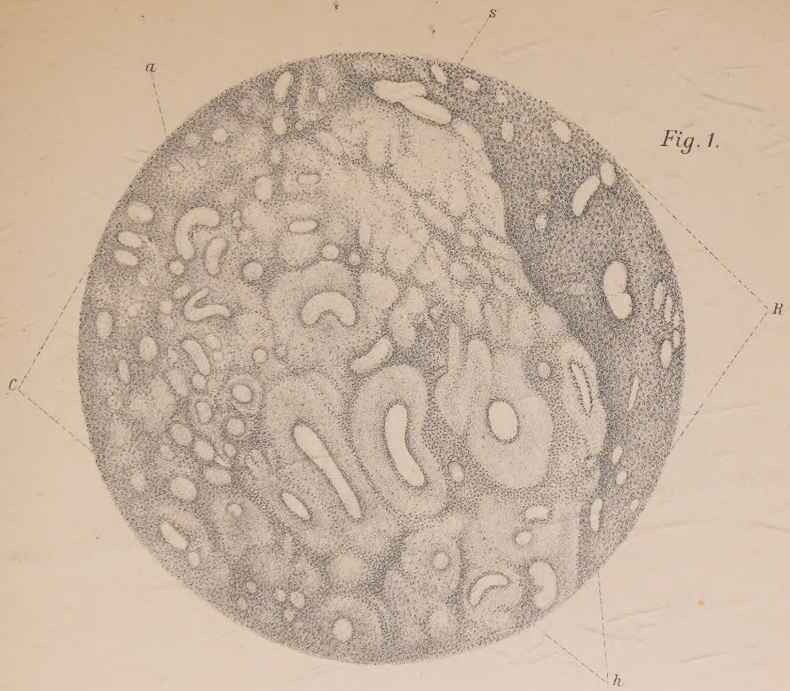

Fig. 1.

Fig. 2.